

Интегральная оценка лимфатического региона щитовидной железы при фитокоррекции последствий гипотиреоза

В.Н. Горчаков^{1,2}, К.М. Николайчук¹, Г.А. Демченко³, Б.А. Нурмаханова³, О.В. Горчакова¹

¹ Новосибирский государственный университет

630090, г. Новосибирск, ул. Пирогова, 2

² НИИ клинической и экспериментальной лимфологии –

филиал ФИЦ Институт цитологии и генетики СО РАН

630117, г. Новосибирск, ул. Тимакова, 2

³ Институт генетики и физиологии

Комитета науки Министерства образования и науки Республики Казахстан

Республика Казахстан, 050060, г. Алма-Ата, пр. Аль-Фараби, 93

Резюме

До настоящего времени остается малоизученным интегративное участие структур лимфатического региона щитовидной железы в обеспечении тканевого гомеостаза при гипотиреозе и в период реабилитации после заместительной терапии. Привлекательным является использование фитотерапии в уменьшении последствий гипотиреоза, что требует обоснования ее назначения на этапе реабилитации. **Материал и методы.** Работа выполнена на 160 белых крысах Wistar с использованием методов световой и электронной микроскопии, данных морфометрии и статистического матричного анализа. Гипотиреоз моделировали приемом мерказолила, после отмены препарата исследовали обратимость изменений щитовидной железы и регионарного лимфоузла в период реабилитации (на 7-, 14-, 21-е сутки) на фоне приема биоактивного фитосбора и без него. Фитопрепарат, содержащий ламинарию и лекарственные растения Сибири, использовали в дозе 0,2 г/кг в течение трех недель после отмены мерказолила. **Результаты и их обсуждение.** Исследование показало однонаправленное изменение структуры щитовидной железы и лимфоузла с преимущественным уменьшением показателей при гипотиреозе. В период восстановления без фитокоррекции величина суммарного нормированного индекса для лимфатического региона имеет отрицательное значение в течение 14 суток и только к концу 21-х суток исследования становится положительной, как свидетельство инертности структурного ответа органов. Фитотерапия обеспечивает высокие показатели нормированного индекса для лимфотиреостата, который становится положительным, начиная с 14-х суток. Имеет место интенсификация компенсаторно-приспособительных реакций на всех уровнях организации лимфотиреостата, начиная с ультраструктурного. Существенный вклад в обеспечение гомеостаза вносит лимфатический узел. **Заключение.** Реорганизация лимфатического узла и щитовидной железы взаимосвязаны при гипотиреозе. Очевидна активная роль лимфатического узла в обеспечении тканевого гомеостаза в лимфатическом регионе щитовидной железы, которая может быть усилена фитотерапией. Фитосбор – своеобразный модификатор структуры и функции щитовидной железы и лимфатического узла, уменьшающий последствия гипотиреоза.

Ключевые слова: морфология, щитовидная железа, лимфоузел, гипотиреоз, фитотерапия.

Конфликт интересов. Авторы заявляют об отсутствии конфликта интересов.

Финансирование. Работа выполнена при поддержке и в рамках научного проекта AP05133060 МОН РК и по научно-практическому договору между НИИКЭЛ – филиал ИЦиГ СО РАН и Институтом генетики и физиологии Республики Казахстан

Автор для переписки: Горчаков В.Н., e-mail: vgorchak@yandex.ru

Для цитирования: Горчаков В.Н., Николайчук К.М., Демченко Г.А., Нурмаханова Б.А., Горчакова О.В. Интегральная оценка лимфатического региона щитовидной железы при фитокоррекции последствий гипотиреоза. *Сибирский научный медицинский журнал.* 2023;43(6):102–110. doi: 10.18699/SSMJ20230612

Integral evaluation of thyroid lymphatic region in phytocorrection of hypothyroidism consequences

V.N. Gorchakov^{1,2}, K.M. Nikolaychuk¹, G.A. Demchenko³, B.A. Nurmakhanova³, O.V. Gorchakova¹

¹Novosibirsk State University

630090, Novosibirsk, Pirogova st., 2

²Research Institute of Clinical and Experimental Lymphology –

Branch of the Federal Research Center Institute of Cytology and Genetics SB RAS

630117, Novosibirsk, Timakova st., 2

³Institute of Genetics and Physiology

of the Science Committee of the Ministry of Education and Science of the Republic of Kazakhstan

Republic Kazakhstan, 050060, Almaty, Al-Farabi ave., 93

Abstract

To date, the integrative involvement of thyroid lymphatic region structures in providing tissue homeostasis in hypothyroidism and during rehabilitation remains a poorly understood problem. The use of phytotherapy is attractive for reducing the effects of hypothyroidism. This issue requires scientific justification during the rehabilitation phase. **Material and methods.** The work was performed on 160 white Wistar rats using light and electron microscopy according, data of morphometry and statistical matrix analysis. An adequate model of hypothyroidism was created by mercazolil administration. After the mercazolil withdrawal, we investigated the reversibility of thyroid and regional lymph node changes during the rehabilitation period (on 7, 14, 21 days) on the background of bioactive phytocomposition intake and without it. Phytocomposition from laminaria and medicinal plants of Siberia was used at a dose of 0.2 g/kg for three weeks after the cancellation of mercazolil. **Results and discussion.** The study showed a unidirectional change in thyroid and lymph node structure with a preferential decrease in indicators in hypothyroidism. The value of the total normalized index for the lymphatic region (lymphothyroostat) is negative during the recovery period without phytocorrection. The index has a negative value initially and up to 14 days and becomes positive only by the end of 21 days of the study reflecting the inertia of the structural response of organs. Phytotherapy provides high rationed index rates for lymphothyroostat. The index becomes positive starting at day 14. There is an intensification of compensatory and adaptive reactions at all levels of lymphothyroostat organization, starting with ultrastructural. The lymph node contributes significantly to the provision of homeostasis of the lymph region of the thyroid gland. **Conclusions.** Reorganization of the lymph node and thyroid gland is interconnected in hypothyroidism. The active role of the lymph node in providing tissue homeostasis in the lymph region of the thyroid is apparent. Thyroid and lymph node function can be enhanced by phytotherapy. Phytocomposition reduces the effects of hypothyroidism. It is a kind of modifier of thyroid and lymph node structure and function

Key words: morphology, thyroid, lymph node, hypothyroidism, phytotherapy.

Conflict of interest. The authors declare no conflict of interest

Financing. The work was carried out with the support and within the framework of the scientific project AP05133060 the Ministry of Education of Kazakhstan and on the scientific and practical agreement of RICEL – branch of Institute of Cytology and Genetics of SB RAS and “Institute of Genetics and Physiology” of the Republic of Kazakhstan.

Correspondence author: Gorchakov V.N., e-mail: vgorchak@yandex.ru

Citation: Gorchakov V.N., Nikolaychuk K.M., Demchenko G.A., Nurmakhanova B.A., Gorchakova O.V. Integral evaluation of thyroid lymphatic region in phytocorrection of hypothyroidism consequences. *Sibirskij nauchnyj medicinskiy zhurnal = Siberian Scientific Medical Journal*. 2023;43(6):102–110. [In Russian]. doi: 10.18699/SSMJ20230612

Введение

В настоящее время тиреоидная дисфункция рассматривается как сложный комплекс проявления морфологических, иммунных и метаболических изменений со стороны органов и тканей организма [1, 2]. Значение состояния периферических лимфоидных органов в формировании патологии щитовидной железы требует особого внимания из-за синергизма функционирования

органа и его лимфатической системы. Практически отсутствуют исследования сочетанных корреляционных взаимоотношений щитовидной железы и лимфоузла. Прогнозировать такие взаимодействия достаточно сложно, и приоритетным направлением считается идентификация процессов, происходящих одновременно в щитовидной железе и регионарном лимфоузле в рамках концепции лимфатического региона [3].

Среди тиреоидных дисфункций гипотиреоз занимает особое место из-за ассоциации с патологией внутренних органов при нарушенных эндокринно-иммунных взаимодействиях на уровне лимфорегиона [4, 5]. Не меньший интерес вызывает роль лимфоузла в генезе тиреопатии. Именно регионарный лимфоузел осуществляет дренаж тканевого микрорайона щитовидной железы, будучи ключевым элементом лимфатического русла [3, 6]. Исследованиями последних лет подтверждается факт участия лимфоидной ткани в патогенезе гипотиреоза, что требуется переосмыслить, исходя из современной интеграции эндокринологии и лимфологии.

Гипотиреоз требует специальных терапевтических подходов, одним из которых может быть фитодиетика (фитонутритивная поддержка). В основе фитотерапии лежит применение лекарственных растений как источника флавоноидов и биоэлементов, необходимых для поддержания работы лимфоидных и эндокринных органов [5–8]. Остается неизученным влияние фитонутриентной поддержки на обратимость тканевых изменений в постгипотиреозный период. Цель работы – сопоставить изменения щитовидной железы и регионарного лимфоузла с их интегральной оценкой в период фитореабилитации гипотиреоза.

Материал и методы

Исследование выполнялось в рамках научного проекта АР05133060 МОН РК. При работе с животными соблюдали принципы гуманности в соответствии с директивами Европейского сообщества (86/609/ЕЕС) и Хельсинкской декларации. Дизайн эксперимента включал 160 крыс-самцов популяции Wistar, поделенных на группы: 1 – контрольная (эутиреоз); 2 – опытная (гипотиреоз, индуцированный мерказолилом); 3 и 4 – реабилитационные с фитонутриентной поддержкой и без нее после отмены мерказолила.

Для создания модели гипотиреоза выбрано антигипотиреодное средство с торговым названием мерказолил (международное непатентованное название тиамазол) («АО Акрихин ХФК», Россия). Приготовленную водную суспензию измельченных таблеток мерказолила давали животным перорально с помощью пипетки в суточной дозе 5 мг на 100 г массы тела в течение месяца [9].

Учитывая принципы фитотерапии [8], в фитонутриентной поддержке использовали готовые фитопрепараты, оформленные как биологически активные добавки, IQdetoxSORB (НПФ «СИБ-КРУК», Кольцово, Новосибирск) и ламинарию (ЗАО «Эвалар», Бийск). IQdetoxSORB представляет собой порошок механохимического измель-

чения растений (семена льна, копеечник чайный (*Hedysarum theinum* Krasnob), бадан толстолистный (*Bergenia crassifolia*), шиповник майский (*Rosa majalis* Herrm.), смородина черная (*Ribes nigrum* L.), родиола розовая (*Rhodiola rosea*), черника миртолистная (*Vaccinium myrtillus*), брусника обыкновенная (*Vaccinium vitis-idaea*), тимьян ползучий (*Thymus serpyllum* L.). Суточная доза комбинированного фитопрепарата составляла 200 мг/кг, ее давали перорально вместе с кормом в течение 21 дня постгипотиреозного периода. Для морфологического исследования забор органов осуществляли на 7-, 14- и 21-е сутки после отмены мерказолила.

Методами световой и электронной микроскопии исследовали щитовидную железу. Для световой микроскопии предварительная подготовка образцов включала формоловую фиксацию, затем гистологическую проводку с конечной заливкой в парафин и изготовление срезов, которые окрашивали гематоксилином и эозином. Мы использовали Image-Pro Plus – программное обеспечение для анализа изображений с определением количественных показателей для характеристики тиреоцитов, фолликула, коллоида, интер- и фолликулярного эпителиев, интерстиция, сосудов с последующим расчетом диаметра, площади по известным формулам и интегральных показателей функции тиреоидной паренхимы [10, 11].

Для электронной микроскопии кусочки щитовидной железы проходили фиксацию глутаровым альдегидом, тетраоксидом осмия и контрастирование уранилацетатом при дегидратации, затем образцы помещали в синтетические смолы. Полутонкие срезы окрашивали толуидиновым синим. В электронном микроскопе JEM 1010 (JEOL Ltd., Япония) исследовали ультратонкие срезы и получали электронограммы щитовидной железы для морфометрии по рекомендациям Международного стереологического общества.

Лимфоузлы аналогично подвергались гистологической проводке с конечной парафиновой заливкой. При окраске срезов использовали гематоксилин и эозин, азур и эозин. Далее следовал анализ лимфоузла, предусматривающий точечный метод счета для определения объемной плотности каждого компартмента по определенному алгоритму [12].

Статистическую обработку результатов исследования проводили, вычисляя среднее арифметическое значение (M), ошибку среднего арифметического значения (m) и представляли в виде $M \pm m$. Различия между группами оценивали с помощью критерия Стьюдента, статистически значимыми считали результаты при $p < 0,05$. Кроме этого использован альтернативный матричный

статистический метод [13], где основой является нормирование признаков с демонстрацией отклонения от среднего арифметического по формуле:

$$Np = \frac{Xp - Xk}{Sd}$$

где Np – нормированное значение, Xp – действительное значение, Xk – среднее арифметическое, Sd – стандартное отклонение. Для каждой структуры органа и в целом для лимфотиреостата вычисляли нормированные значения и их среднее арифметическое (общий нормированный индекс (ОНИ)).

Результаты и их обсуждение

Развитие лимфологии сопровождается методологическими подходами к структурированию

лимфатической системы и сопряженных с ней органов. Это привело к появлению терминов «лимфатический гомеостат», или «лимфостат» [14], «лимфатический регион» [3]. Шагом вперед является объединение щитовидной железы и лимфоузла в одну комплексную функциональную систему – лимфотиреостат [5]. Изучение каждого из органов лимфотиреостата позволит дать им интегральную оценку в условиях гипотиреоза и в реабилитационный период при фитонутриентной поддержке.

Отмена мерказолила приводит к медленному восстановлению структуры органов в лимфотиреостате, что демонстрирует динамика морфометрических показателей щитовидной железы и регионарного лимфоузла (табл. 1). Морфоло-

Таблица 1. Результаты морфометрического анализа щитовидной железы

Table 1. Thyroid morphometric analysis results

Показатель	Эутиреоз (контроль)	Гипотиреоз (мерказолил)	Период после отмены мерказолила					
			7-е сутки		14-е сутки		21-е сутки	
			Без фитонутриентной поддержки	С фитонутриентной поддержкой	Без фитонутриентной поддержки	С фитонутриентной поддержкой	Без фитонутриентной поддержки	С фитонутриентной поддержкой
Диаметр фолликула, мкм	108,90 ± 5,84	43,93 ± 2,28*	71,51 ± 6,75*#	100,9 ± 10,00#	69,73 ± 4,54*#	94,91 ± 11,43#	66,96 ± 4,80*#	98,83 ± 7,92#
Фолликулярный эпителий, Vv (%)	11,42 ± 0,72	18,75 ± 1,49*	11,50 ± 0,77#	12,33 ± 0,55#	9,75 ± 0,50	15,75 ± 0,22#	10,54 ± 0,22#	11,33 ± 0,72#
Коллоид, Vv (%)	46,75 ± 2,21	28,00 ± 0,66*	47,17 ± 1,55#	46,00 ± 2,60#	24,50 ± 0,94*#	38,42 ± 1,99*#	33,21 ± 2,82*	41,92 ± 2,76#
Интерфолликулярный эпителий, Vv (%)	1,75 ± 0,17	3,25 ± 0,11*	2,67 ± 0,17*#	2,17 ± 0,17#	4,25 ± 0,50*	4,92 ± 0,50*#	5,21 ± 0,66*#	2,17 ± 0,17#
грЭПР, Vv (мкм ⁰ /мкм ²)	31,58 ± 3,57	26,51 ± 2,24	17,73 ± 2,28*#	32,49 ± 3,24	33,58 ± 3,41	32,77 ± 3,63	30,44 ± 2,85	31,84 ± 3,44
Лизосомы, Vv (мкм ³ /мкм ³)	7,30 ± 0,61	4,29 ± 0,78*	4,74 ± 0,79*	8,36 ± 0,95#	4,17 ± 0,73*	9,37 ± 0,45*#	5,18 ± 0,61*	10,14 ± 0,71*#
Митохондрии, Vv (мкм ³ /мкм ³)	6,64 ± 0,58	4,53 ± 0,42*	6,52 ± 0,54#	8,31 ± 0,40*#	7,57 ± 0,45#	7,10 ± 0,46#	5,02 ± 0,49	7,69 ± 0,43#
Вакуоли, Vv (мкм ³ /мкм ³)	18,54 ± 1,33	13,82 ± 1,25	9,46 ± 1,41*	15,5 ± 1,06	12,8 ± 1,45*	12,18 ± 0,97*	16,04 ± 1,44	17,73 ± 0,72#
Капли коллоида, Vv (мкм ³ /мкм ³)	3,01 ± 0,42	5,77 ± 0,55*	6,98 ± 0,82*	5,25 ± 0,58*	3,87 ± 0,81#	5,37 ± 0,59*	4,04 ± 0,61	4,98 ± 0,43*
Интерстиций, Vv (%)	11,73 ± 1,29	21,81 ± 0,87*	13,09 ± 1,12#	14,12 ± 1,30#	22,19 ± 0,34*	15,45 ± 1,04#	19,41 ± 1,83*	14,62 ± 1,83#
Лимфатическое русло, Vv (%)	4,97 ± 0,37	2,30 ± 0,09*	3,23 ± 0,20*#	4,04 ± 0,48#	4,08 ± 0,19#	3,84 ± 0,26*	4,12 ± 0,48#	4,17 ± 0,48#

Примечание: грЭПР – гранулярный эндоплазматический ретикулум; Vv – объемная плотность структур; обозначены статистически значимые отличия от величин соответствующих показателей ($p < 0,05$): * – группы контроля, # – группы гипотиреоза (назначение мерказолила в течение 30 дней).

гически щитовидная железа имеет отчетливую фолликулярную организацию. После фитореабилитации в ней преобладают мелкие и крупные фолликулы, средний диаметр которых близок к аналогичному параметру при эутиреоидном состоянии. Без фитотерапии в структуре щитовидной железы преобладают мелкие и средние фолликулы, по среднему размеру занимающие промежуточное положение между фолликулами при гипо- и эутиреозе.

Фитонутриентная поддержка усиливает гетерогенность фолликулярной организации тиреоидной паренхимы из-за активации морфогенетических процессов [15]. Аналогичный эффект от приема фитонутриентов сказывается на величине площади и объема фолликула, коллоида, фолликулярного эпителия и проявляется с 7-х суток и до конца исследования (см. табл. 1). Показатели близки к эутиреоидному уровню, превышая значения при гипотиреоидном состоянии.

Заслуживает внимания объемная плотность коллоида, которая после отмены мерказолила увеличивается в 1,6–1,7 раза к 7-м суткам реабилитации в сравнении гипотиреозом независимо от фитонутриентной поддержки. Но в последующие сроки фитотерапия сохраняет изначально достигнутый объем коллоида, а ее отсутствие приводит к уменьшению его размеров до гипотиреоидного уровня к 14-м и 21-м суткам восстановительного периода (см. табл. 1). Очевидно, что фитокоррекция способствует накоплению коллоида, на что указывает высокое волнометрическое значение,

связанное с диаметром фолликула. Другим признаком внутриорганной перестройки является пролиферация фолликулярного эпителия, которая в условиях фитореабилитации приближается к эутиреоидному (контрольному) уровню, но меньше в 1,6–1,9 раза, чем при гипотиреозе (см. табл. 1). Проллиферация фолликулярного эпителия сохраняет функциональную активность щитовидной железы, повышая защитные ресурсы [15].

Без фитонутриентной поддержки сохраняются ультраструктурные признаки гипотиреоза с медленной динамикой восстановления (см. табл. 1). Фитореабилитация нивелирует признаки гипотиреоидизма, свидетельствуя о раннем позитивном влиянии на ультраструктуры тиреоцитов, характеризующие активность щитовидной железы.

Выявлено, что гипотиреоз приводит к уменьшению в 1,2 раза объемной плотности гранулярного эндоплазматического ретикулума при избыточности коллоида (см. табл. 1; рис. 1). В восстановительный период после отмены мерказолила объемная плотность гранулярного эндоплазматического ретикулума продолжает уменьшаться на 30–40 % к 7-м суткам, но с 14-х суток достигает уровня показателя при эутиреоидном статусе (см. табл. 1). Проводимая фитонутриентная поддержка обеспечивает раннее восстановление объемной плотности гранулярного эндоплазматического ретикулума, начиная с 7-х суток и до конца исследования.

Прием мерказолила приводит к обеднению органеллами цитоплазмы тиреоцита в среднем

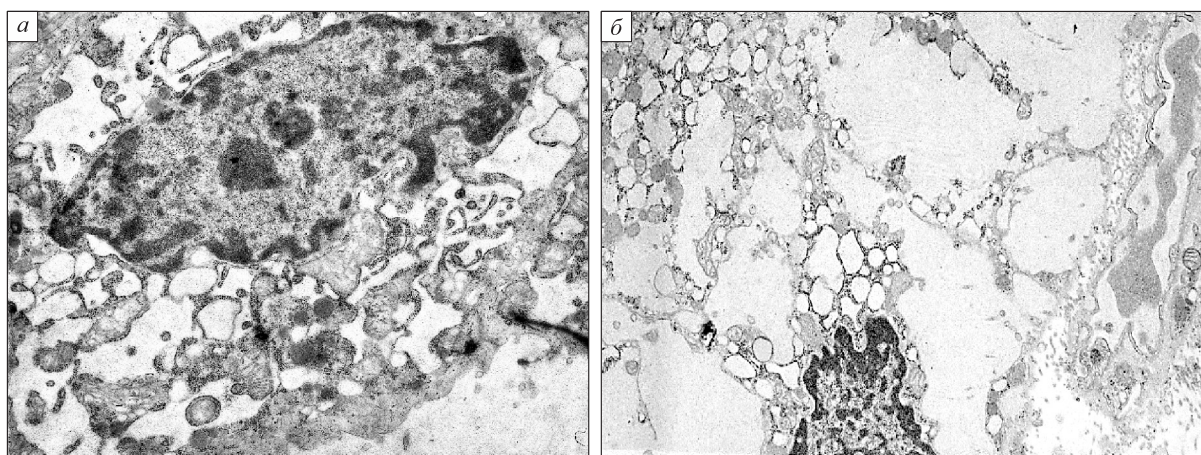


Рис. 1. Ультраструктурная организация тиреоцита при гипотиреозе (а) и на 7-е сутки реабилитации без фитонутриентной поддержки (б). Разная плотность органоидов, расширенный эндоплазматический ретикулум, избыточность накопления коллоида в цитоплазме тиреоцита. Электронограммы. Увеличение $\times 8000$

Fig. 1. Ultrastructural organization of thyrocyte in hypothyroidism (a) and on the 7th day of rehabilitation without phytonutrient support (b). Different density of organoids, expanded endoplasmic reticulum, excessive colloid accumulation in thyrocyte cytoplasm. Electronograms. Magnification $\times 8000$

на 25–40 % и сохранению этой закономерности на протяжении всего периода восстановления (см. табл. 1, рис. 1). Прием фитопрепарата, начиная с 7-х суток, статистически значимо увеличивает объемную плотность лизосом (в 2 раза), митохондрий (в 1,6–1,8 раза). Эндоцитозные пузырьки и лизосомы становятся более многочисленными, что косвенно свидетельствует об активности ферментов, участвующих в модификации тиреоглобулина до тиреоидных гормонов с выбросом их в кровь. Объемная плотность митохондрий находится на уровне контрольных значений во все сроки исследования (см. табл. 1), органеллы соприкасаются с мембранами эндоплазматического ретикула [16]. После приема фитонутриентов митохондрии увеличиваются и приобретают вытянутую форму, демонстрируя повышенное потребление энергии в данном участке клетки (рис. 2). Претерпевает изменения коллоидная система тиреоцитов. В их апикальной части прослеживается увеличение объемной плотности капель коллоида к концу эксперимента в результате фитокоррекции, как свидетельство функциональной активности тиреоцитов [17].

В характеристике стромально-паренхиматозных взаимоотношений большое внимание уделяется интерстицию, сосудам в межфолликулярном пространстве щитовидной железы (см. табл. 1). При гипотиреозе увеличивается размер интер-

стиция при уменьшении объемной плотности кровеносных и лимфатических сосудов. Происходит аккумуляция тканевой жидкости в межфолликулярном пространстве из-за ингибирования лимфатического дренажа в результате действия мерказолила. Фитонутриентная поддержка способствует нормализации циркуляции жидкости между интерстицием и сосудами, статистически значимо уменьшая его размер во все сроки исследования в сравнении с показателем при гипотиреозе (см. табл. 1). Одновременно возрастает почти в 2 раза объемная плотность лимфатического русла, демонстрируя активный лимфодренаж в отношении интерстициальной жидкости, постепенно увеличивается объемная плотность кровеносного русла (с $1,40 \pm 0,06$ % при гипотиреозе до $2,01 \pm 0,11$ % (7-е сутки фитонутриентной поддержки) и $3,01 \pm 0,21$ % (21-е сутки) ($p < 0,05$).

Наряду со щитовидной железой лимфоузлы являются важной составляющей частью лимфотиреостата. Нельзя рассматривать изолированно лимфоэндокринные взаимоотношения между органами при тиреоидной дисфункции и в период реабилитации. Прием мерказолила, оказывая антитиреоидное действие, одновременно угнетает работоспособность лимфоузла, уменьшая размеры компартментов – межфолликулярной области коры (корковое плато) (в 1,7 раза), лимфоидных узелков (фолликулов) (в 1,6 раза), паракортикальной области (1,5 раза) при увеличении в 2,1 раза мозгового лимфатического синуса (см. табл. 1, $p < 0,05$). Отмена мерказолила и фитонутритивная поддержка ускорили восстановление размерности интранодулярных компартментов. Межфолликулярная область и паракортекс рассматриваются как тимусзависимая область (Т-зона), отвечающая за клеточный иммунитет [12]. Фитонутриентная поддержка увеличивает в 1,9–1,7 раза паракортикальную область, начиная с 14-х суток исследования (табл. 2, $p < 0,05$), без фитотерапии интенсивность ее увеличения меньше. Корковое плато меняет свой размер поразному: без фитокоррекции оно увеличивается в 2,3 раза на 7-е и 21-е сутки и в 1,6 раза на 14-е сутки ($p < 0,05$), при фитонутриентной поддержке – соответственно в 1,7 и 2,3 раза ($p < 0,05$).

Наиболее реактивной структурой в ответ на фитостимуляцию оказались вторичные фолликулы, размеры их возросли в 2,6–2,7 раза после отмены мерказолила. Без фитонутритивной поддержки площадь вторичных фолликулов увеличилась в 1,4–2,4 раза, будучи статистически значимо меньше, чем при приеме фитосбора, на все сроки исследования (см. табл. 2). Имеют место однонаправленные изменения площади лимфоидных фолликулов и мозговых тяжей на фоне

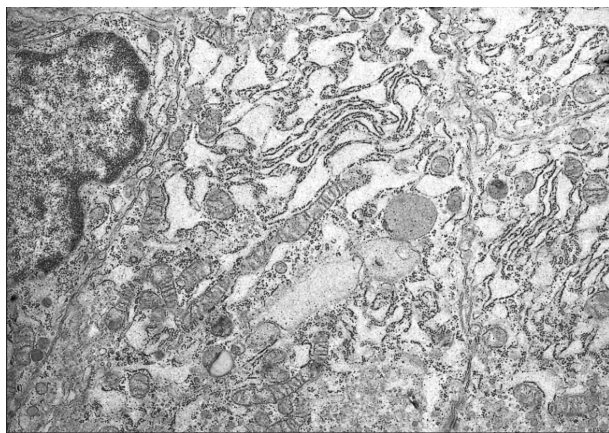


Рис. 2. Ультраструктурная организация тиреоцита на 7-е сутки фитореабилитации. Удлиненные формы митохондрий возле гранулярного эндоплазматического ретикула в цитоплазме тиреоцита. Электронограмма. Увеличение $\times 8000$

Fig. 2. Ultrastructural organization of thyrocyte on the 7th day of phytorehabilitation. There are elongated forms of mitochondria near the granular endoplasmic reticulum in the cytoplasm thyrocyte. Electronogram. Magnification $\times 8000$

Таблица 2. Результаты морфометрического анализа лимфатических узлов

Table 2. Lymph node morphometric analysis results

Структура	Эутиреоз (контроль)	Гипотиреоз (мерказолил)	Период после отмены мерказолила					
			7-е сутки		14-е сутки		21-е сутки	
			Без фитонутриентной поддержки	С фитонутриентной поддержкой	Без фитонутриентной поддержки	С фитонутриентной поддержкой	Без фитонутриентной поддержки	С фитонутриентной поддержкой
Субкапсулярный синус, %	0,70 ± 0,08	0,27 ± 0,06*	0,82 ± 0,07 [#]	0,55 ± 0,08	0,82 ± 0,11 [#]	0,74 ± 0,08 [#]	0,74 ± 0,13 [#]	0,66 ± 0,05 [#]
Корковое плато, %	2,34 ± 0,13	1,37 ± 0,16	3,20 ± 0,34 [#]	2,27 ± 0,17 ^{#,^}	2,19 ± 0,21 [#]	3,13 ± 0,17 ^{#,^}	3,16 ± 0,13 [#]	2,30 ± 0,08 ^{#,^}
Вторичный лимфоидный узелок, %	2,42 ± 0,11	1,48 ± 0,34*	2,89 ± 0,34 [#]	3,91 ± 0,25 ^{#,^}	2,11 ± 0,25	3,95 ± 0,13 ^{#,^}	3,55 ± 0,17 [#]	4,04 ± 0,30 ^{#,^}
Паракортекс, %	5,57 ± 0,26	3,76 ± 0,47*	6,29 ± 0,76 [#]	4,38 ± 0,25 ^{#,^}	5,27 ± 0,40 [#]	7,27 ± 0,38 ^{#,^}	4,10 ± 0,31*	6,58 ± 0,36 ^{#,^}
Мозговые тяжи, %	7,11 ± 0,38	6,80 ± 0,25	5,35 ± 0,21 [#]	8,21 ± 0,52 ^{#,^}	6,73 ± 0,38	7,81 ± 0,46	8,19 ± 0,39 [#]	7,58 ± 0,45
Мозговой синус, %	2,03 ± 0,17	4,30 ± 0,21*	2,38 ± 0,13 [#]	3,98 ± 0,21 ^{#,^}	3,55 ± 0,21*	4,86 ± 0,33 ^{#,^}	3,43 ± 0,24*	3,57 ± 0,25*

Примечание. Обозначены статистически значимые отличия от величин соответствующих показателей ($p < 0,05$): * – группы контроля, # – группы гипотиреоза (назначение мерказолила в течение 30 дней), ^ – группы без фитонутриентной поддержки.

фитонутриентной поддержки на 7-е сутки после отмены мерказолила. Увеличение площади, занимаемой лимфоидными фолликулами и мозговыми тяжами, отражает усиление пролиферативных процессов в результате фитотерапии. Лимфоидные узелки и мозговые тяжи входят в В-зону, отвечающую за гуморальный иммунитет [12].

Площадь мозгового лимфатического синуса характеризуется увеличением размера в сравнении с эутиреоидным статусом. Применение фитонутриентной поддержки не меняет ситуацию с расширением синусной системы и выполнением дренажной функции лимфоузла. Величина просвета мозгового синуса близка к значениям при гипотиреозе и превышает аналогичный показатель при эутиреозе (см. табл. 2).

Полученные результаты доказывают существование лимфоэндокринных взаимоотношений на уровне лимфотиреостата. Прием антитиреоидного средства приводит к одновременным изменениям щитовидной железы и лимфоузла, демонстрирующих морфологические эквиваленты угнетения функций. Восстановить структуру и функцию обоих органов лимфотиреостата позволяет использование фитонутриентной поддержки.

В состав фитонутриентов входят биоактивные вещества – флавоноиды, биоэлементы, способные модифицировать структуру органов,

усиливая обратимость изменений, обусловленных гипотиреозом. Свидетельством этого могут быть нормированные индексы лимфотиреостата (рис. 3). Суммарный ОНИ для лимфотиреостата составляет $-0,89$ при гипотиреозе, который приводит также к уменьшению нормированных значений для щитовидной железы и лимфоузла как отражение однонаправленности структурных изменений. При этом степень их выраженности разная и связана с угнетающим действием мерказолила на тиреоидную паренхиму и лимфоидную ткань [4, 9]. Имеет место регуляторный дисбаланс в лимфотиреостате. Без фитокоррекции величина суммарного ОНИ для лимфотиреостата становится положительной только к 21-м суткам исследования. Фитонутриентная поддержка повышает величину суммарного ОНИ для лимфотиреостата в целом, делая его положительным, начиная с 14-х суток реабилитации (см. рис. 3). Величина суммарного ОНИ лимфотиреостата во многом зависит от состояния щитовидной железы и лимфоузла, реагирующих на фитореабилитацию. Лимфоузлу принадлежит существенная роль в обеспечении гомеостаза в лимфотиреостате. Важно, что составляющие лимфатического региона структуры функционируют как единое целое, и это функционирование может быть скорректировано посредством фитотерапии.

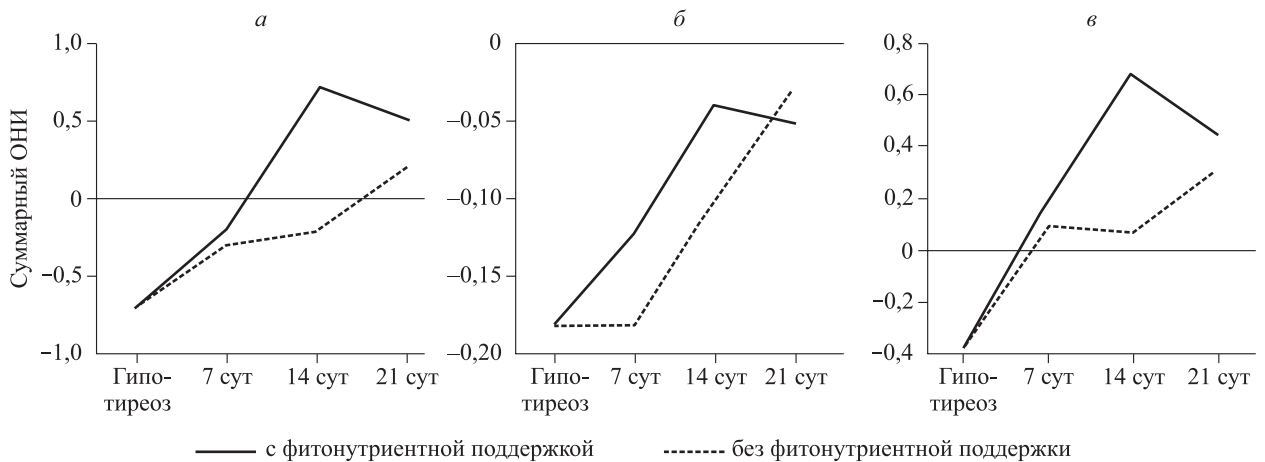


Рис. 3. Величина ОНИ для лимфотиреостата в целом (а), а также щитовидной железы (б) и лимфатического узла (в) в условиях гипотиреоза и после отмены мерказолила на фоне фитонутриентной поддержки и без нее

Fig. 3. Total normalized index (TNI) for the lymphothyrostats in general (a), as well as the thyroid gland (б) and the lymph node (в) under hypothyroidism and after mercaptozole cancellation on the background of nutritional support and without it

Закключение

Понятие о лимфотиреостате позволило понять необходимость изучения одновременных изменений, происходящих в щитовидной железе и регионарном лимфоузле при нарушенном тиреоидном статусе. По данным интегральной оценки установлена однонаправленная дестабилизация обоих органов с выявлением морфологических эквивалентов снижения их функций при гипотиреозе. Восстановление работоспособности достигается применением фитонутриентной поддержки, что подтверждают нормированные индексы лимфотиреостата. Прием фитосбора нивелирует последствия гипотиреоза для щитовидной железы и лимфоузла после отмены мерказолила, приближая их к эутиреоидному состоянию. Фитотерапия – это модификатор структуры и функции лимфотиреостата с положительным эффектом при тиреопатии.

Список литературы

1. Medical management of thyroid disease. Ed. D.S. Cooper. 2nd Edition. Boca Raton: CRC Press, 2009. 474 p. doi: 10.3109/9781420070651
2. Калашникова С.В. Гормональная дисрегуляция как компонент хронического эндотоксикоза: автореф. дис. ... докт. мед. наук. М., 2009.
3. Бородин Ю. Концепция лимфатического региона в профилактической лимфологии. Саарбрюккен: LAP LAMBERT Academic Publishing, 2018. 80 с.
4. Аухатова С.Н. Морфофизиологическое обоснование применения биостимуляторов для свиней в биогеохимической провинции с недостаточностью йода: автореф. дис. ... докт. биол. наук. М., 2009.

5. Андросов В.Н. «Фоновые» лимфотропные средства курортной реабилитации пациентов с гипотиреозом. *Бюл. СО РАМН*. 2005;(1):102–104.

6. Gorchakova O., Kolmogorov Yu., Gorchakov V., Demchenko G. Interrelation of trace elements and the structural organization of lymph nodes at young and senile age. *Archiv Euromedica*. 2020;10(2):22–25. doi: 10.35630/2199-885X/2020/10/2.6

7. Основы общеклинической лимфологии и эндозологии. Практическому врачу новые идеи и технологии доказательной медицины. Ред. Ю.М. Левина. М.: Щербинская типография, 2003. 464 с.

8. Соколов С.Я., Замотаев И.П. Справочник по лекарственным растениям (фитотерапия). М.: Медицина, 1990. 464 с.

9. Васильева Л.С., Изатулин В.Г., Семенов А.А., Манюк Е.С. Структура щитовидной железы при коррекции экспериментального гипо- и гипертиреоза препаратом «Баякон». *Морфол. ведомости*. 2004;(1-2):19–26.

10. Хмельницкий О.К. Цитологическая и гистологическая диагностика заболеваний щитовидной железы. СПб.: СОТИС, 2002. 284 с.

11. Никишин Д.В. Морфология и методы исследования щитовидной железы: Методические рекомендации. Пенза: ПТУ, 2008. 64 с.

12. Белянин В.Л., Цыплаков Д.Э. Диагностика реактивных гиперплазий лимфатических узлов. СПб.; Казань, 1999. 328 с.

13. Златев С.П., Димитров И.Д. Анализ и оценка иммунного статуса при помощи матричного статистического метода. *Иммунология*. 1991;(2):46–49.

14. Калининченко А.В. Системные нарушения метаболизма при синдроме длительного сдавления: автореф. дис. ... докт. мед. наук. Новосибирск, 1998.

15. Мавраева М.А. Функциональная морфология щитовидной железы при воздействии

бальнеологических факторов: автореф. дис. ... канд. мед. наук. Махачкала, 2007.

16. Csordas G., Renken C., Varnai P. Walter I., Weaver D., Buttle K.F., Balla T., Mannella C.A., Hájóczy G. Structural and functional features and significance of the physical linkage between ER and mitochondria. *J. Cell. Biol.* 2006;174(7):915–921. doi: 10.1083/jcb.200604016

17. Silverstein S.C., Steinman R.M., Cohn Z.A. Endocytosis. *Annu. Rev. Biochem.* 1977;46:699–722. doi: 10.1146/annurev.bi.46.070177.003321

References

1. Medical management of thyroid disease. Ed. D.S. Cooper. 2nd Edition. Boca Raton: CRC Press, 2009. 474 p. doi: 10.3109/9781420070651

2. Kalashnikova S.V. Hormonal dysregulation as a component of chronic endotoxiosis: abstract of thesis... doct. med. sci. Moscow, 2009. [In Russian].

3. Borodin Yu. The concept of lymphatic region in preventive lymphology. Saarbrücken: LAP LAMBERT Academic Publishing, 2018. 80 p. [In Russian].

4. Aukhatova S.N. Morphophysiological justification for the use of biostimulants for pigs in a biogeochemical province with iodine failure: abstract of thesis... doct. biol. sci. Moscow, 2009. [In Russian].

5. Androsova V.N. "Background" lymphotropic means of resort rehabilitation of patients with hypothyroidism. *Byulleten' Sibirskogo otdeleniya Rossiyskoy akademii meditsinskikh nauk = Bulletin of Siberian Branch of Russian Academy of Medical Sciences.* 2005;(1):102–104. [In Russian].

6. Gorchakova O., Kolmogorov Yu., Gorchakov V., Demchenko G. Interrelation of trace elements and the structural organization of lymph nodes at young and senile age. *Archiv Euromedica.* 2020;10(2):22–25. doi: 10.35630/2199-885X/2020/10/2.6

7. Basics of general clinical lymphology and endocology. To a practical doctor new ideas and technologies of evidence-based medicine. Ed. Yu.M. Levin.

Moscow: Shcherbinskaia tipografiia, 2003. 464 p. [In Russian].

8. Sokolov S.Ya., Zamotaev I.P. Handbook on medicinal plants (phytotherapy). Moscow: Meditsina, 1990. 464 p. [In Russian].

9. Vasilyeva L.S., Isatulin V.G., Semenov A.A., Manyuk E.S. Thyroid structure in correction of experimental hypo- and hyperthyroidism by preparation "Bayakon." *Morfologicheskiye vedomosti = Morphological Newsletter.* 2004;(1-2):19–26. [In Russian].

10. Khmelnytsky O.K. Cytological and histological diagnosis of thyroid diseases. Saint-Petersburg: SOTIS, 2002. 284 p. [In Russian].

11. Nikishin D.V. Morphology and thyroid research methods: Methodological recommendations. Penza: PTU, 2008. 64 p. [In Russian].

12. Belyanin V.L., Tsyplakov D.E. Diagnosis of reactive lymph node hyperplasias. Saint-Petersburg; Kazan, 1999. 328 p. [In Russian].

13. Zlatev S.P., Dimitrov I.D. Analysis and evaluation of immune status using a matrix statistical method. *Immunologiya = Immunology.* 1991;(2):46–49. [In Russian].

14. Kalinichenko A.V. Systemic metabolic disorders in long-term compression syndrome: abstract of thesis... doct. med. sci. Novosibirsk, 1998. [In Russian].

15. Mavraeva M.A. Functional morphology of the thyroid gland when exposed to balneological factors: abstract of thesis... cand. med. sci. Makhachkala, 2007. [In Russian].

16. Csordas G., Renken C., Varnai P. Walter I., Weaver D., Buttle K.F., Balla T., Mannella C.A., Hájóczy G. Structural and functional features and significance of the physical linkage between ER and mitochondria. *J. Cell. Biol.* 2006;174(7):915–921. doi: 10.1083/jcb.200604016

17. Silverstein S.C., Steinman R.M., Cohn Z.A. Endocytosis. *Annu. Rev. Biochem.* 1977;46:699–722. doi: 10.1146/annurev.bi.46.070177.003321

Сведения об авторах:

Горчаков Владимир Николаевич, д.м.н., проф., ORCID: 0000-0001-8135-7842, e-mail: vgorchak@yandex.ru
Николайчук Кирилл Михайлович, ORCID: 0000-0001-8364-6066, e-mail: k.nikolaichuk@g.nsu.ru
Демченко Георгий Анатольевич, д.м.н., проф., ORCID: 0000-0001-9906-2700, e-mail: georgiidemchenko@mail.ru
Нурмаханова Баян Абдисаламкызы, ORCID: 0000-0002-5923-3496, e-mail: bayan.nurmakh@mail.ru
Горчакова Ольга Владимировна, к.м.н., ORCID: 0000-0001-7732-7587, e-mail: vgorchak@yandex.ru

Information about the authors^

Vladimir N. Gorchakov, doctor of medical sciences, professor, ORCID: 0000-0001-8135-7842, e-mail: vgorchak@yandex.ru
Kirill M. Nikolaychuk, ORCID: 0000-0001-8364-6066, e-mail: k.nikolaichuk@g.nsu.ru
Georgy A. Demchenko, doctor of medical sciences, professor, ORCID: 0000-0001-9906-2700, e-mail: georgiidemchenko@mail.ru
Bayan A. Nurmakhanova, ORCID: 0000-0002-5923-3496, e-mail: bayan.nurmakh@mail.ru
Olga V. Gorchakova, candidate of medical sciences, ORCID: 0000-0001-7732-7587, e-mail: vgorchak@yandex.ru

Поступила в редакцию 21.05.2023

После доработки 09.07.2023

Принята к публикации 09.07.2023

Received 21.05.2023

Revision received 09.07.2023

Accepted 09.07.2023